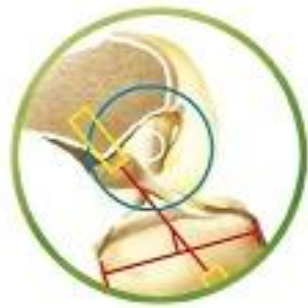



**NEDERLANDSE
ORTHOPAEDISCHE
VERENIGING | NOV**





ICONE

Burt Klos, orthopedisch chirurg

ZBC Zuidoost Brabant

Zelfstandig behandelcentrum Orthopaedie en sportletsels



Praktijk locaties;

Best; Medisch centrum de Schakel, Schakel 1

Eindhoven, Groepsgebouw Granida, PC hoofdlaan 10a

Schijndel, Gezondheidscentrum De Steeg, Steeg 6

Nuenen, Fysiotherapie Kootstra, Weverstraat 16

janssenkliniek oisterwijk
esthetisch
plastisch
chirurg



BRIEFING NOV

- 99 % vrouwen
- Niet te technisch
- Goed uitleggen
- Interessant, niet slaapverwekkend



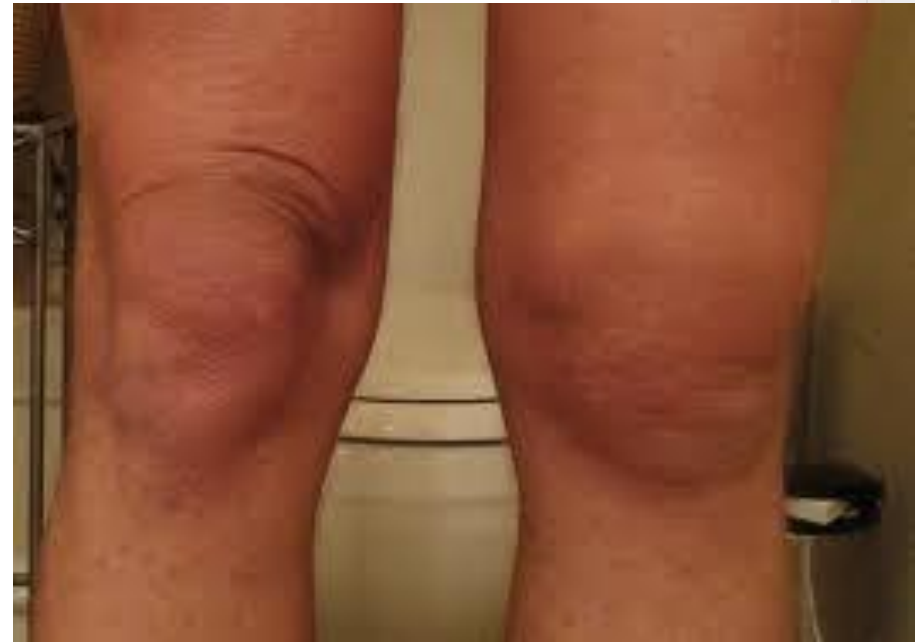NEDERLANDSE
ORTHOPAEDISCHE
VERENIGING | NOV



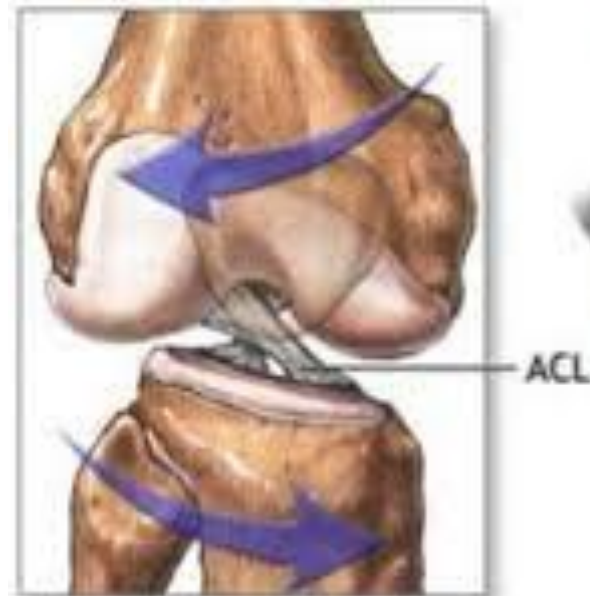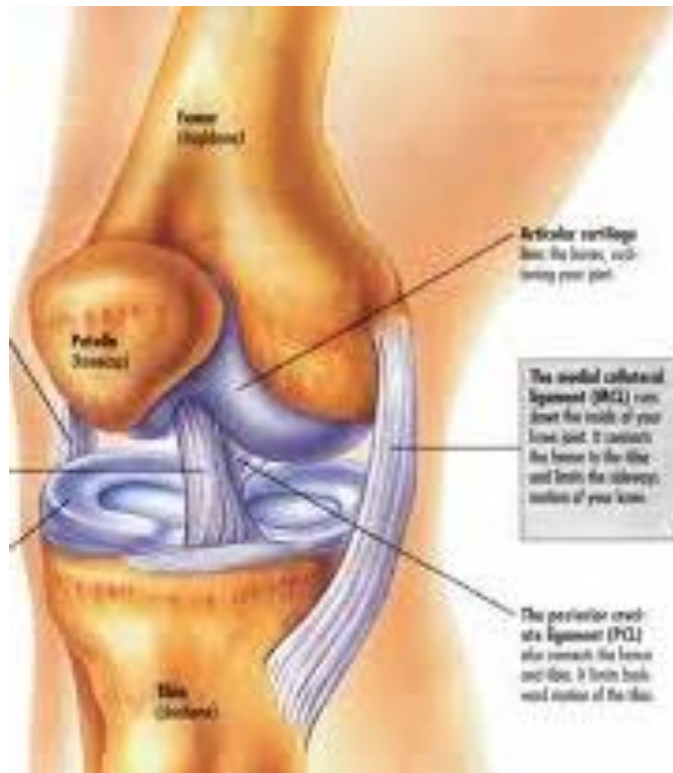ONDERDELEN VOORDRACHT

- Beeldvormende diagnostiek knie letsel
- Beeldvormende diagnostiek enkel letsel
- Hakken, voordelen of echt risico?

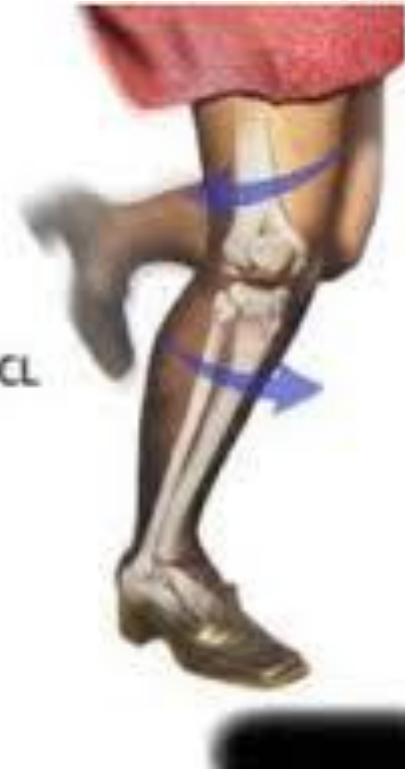BEELDVORMING KNIE



ANATOMIE

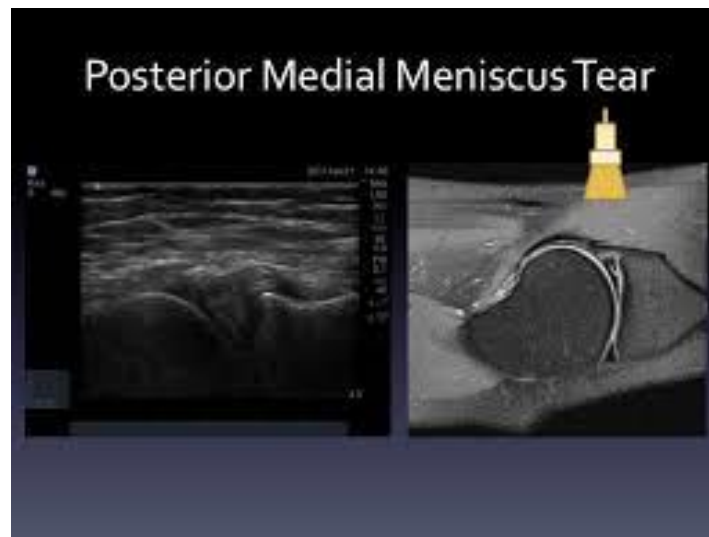
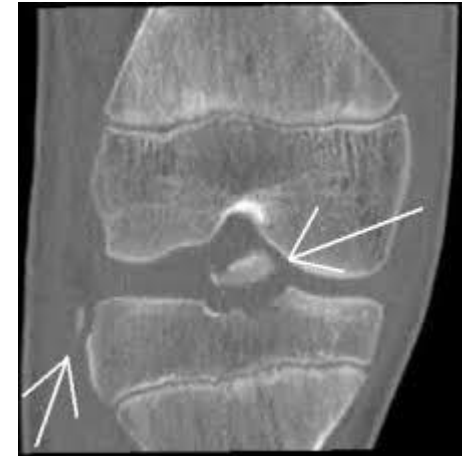

ACL injuries occur when bones of the leg twist in opposite directions under full body weight.



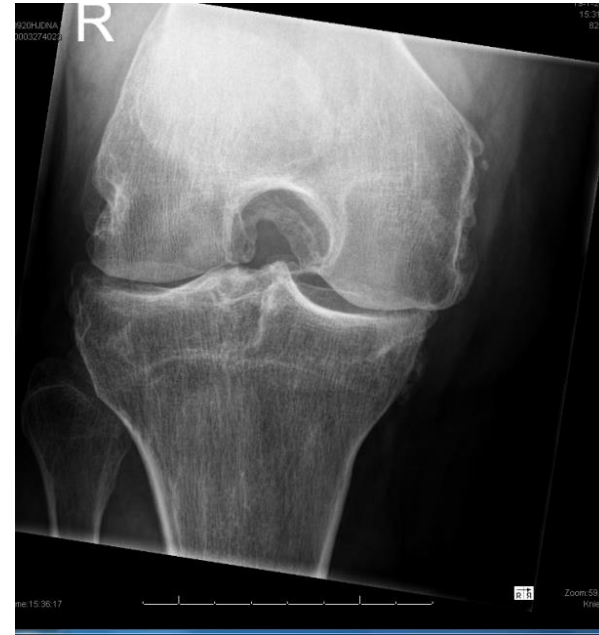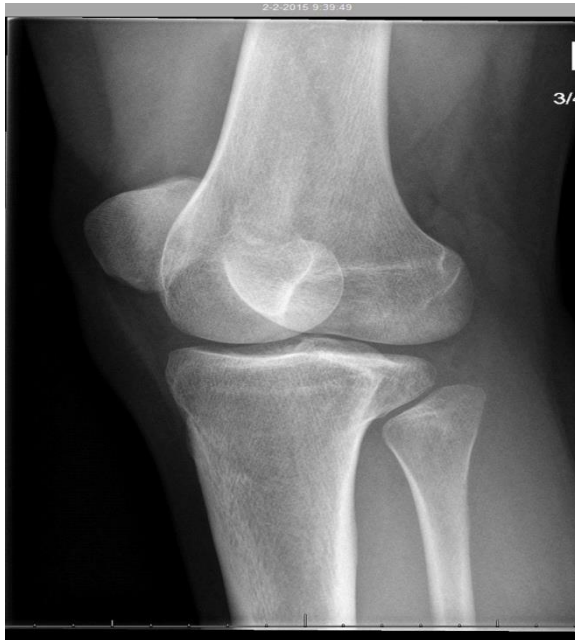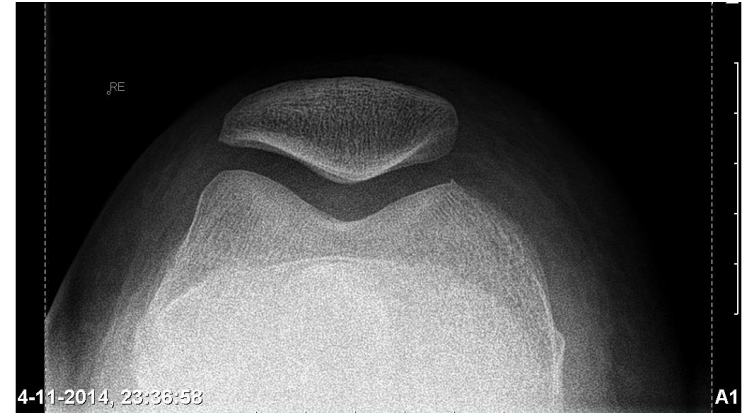KNIE LETSELS

- X knie lateraal en voorachterwaarts
- X aanvullende opnames
- Echografie knie
- CT knie
- MRI knie
- Arthro MRI
- CT Spect
- Botscan



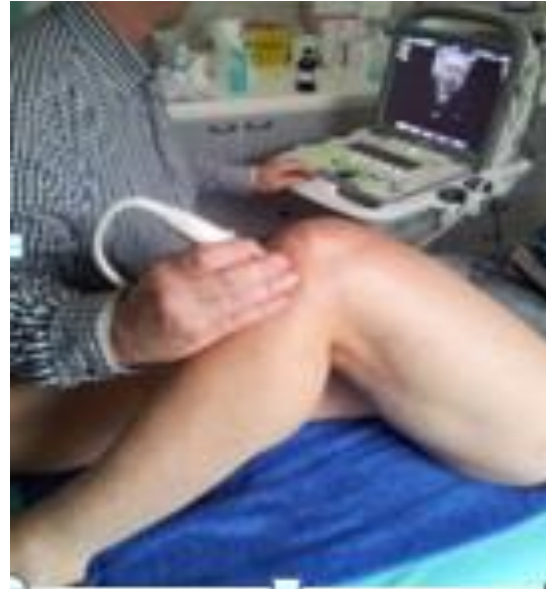AANVULLENDE OPNAMES

- Uitgedraaide foto 3/4
- Patella axiaal
- Poortopname
- Belaste foto



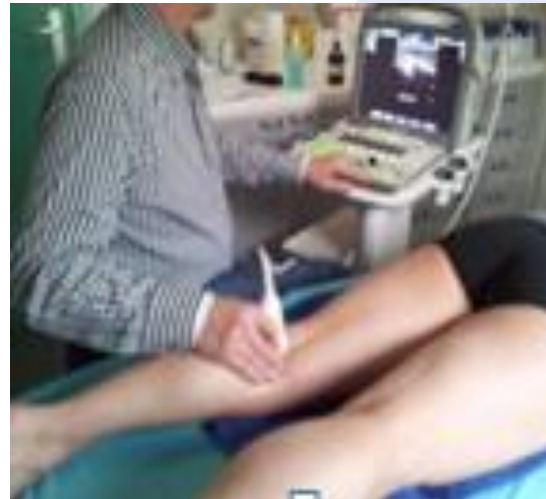In flexie

- Voorste kruisband
- Voorste deel van meniscus
- Botletsel



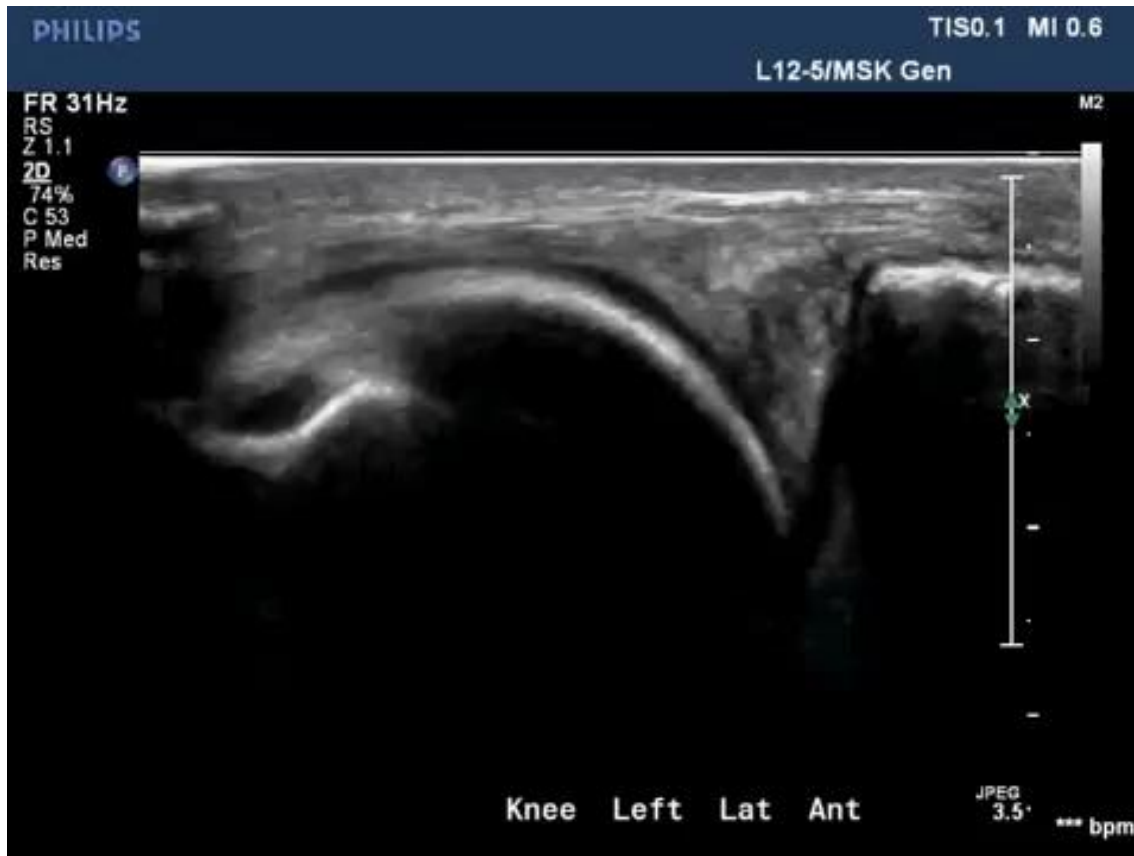Buikligging

- Achterste deel van de meniscus
- Achterste kruisband



DYNAMISCHE ECHOGRAFIE

- Meniscus video



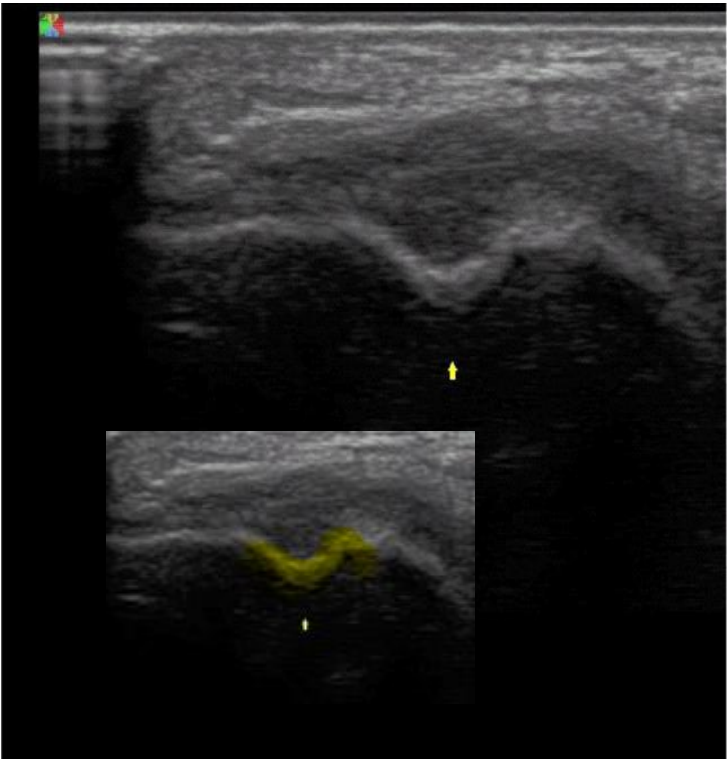
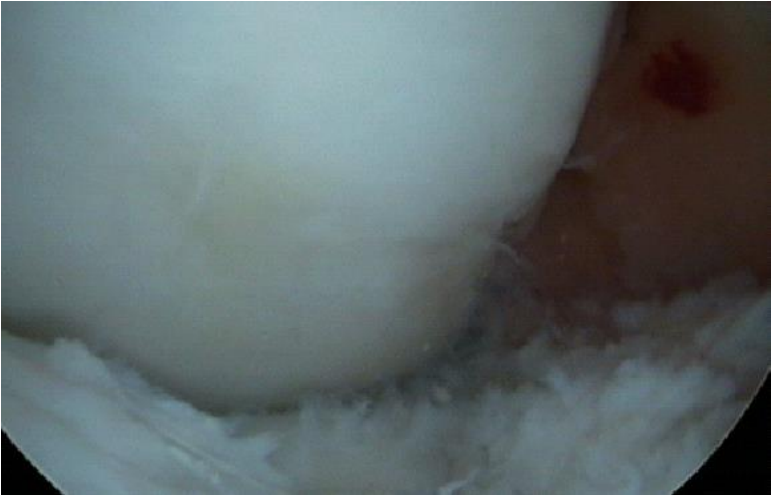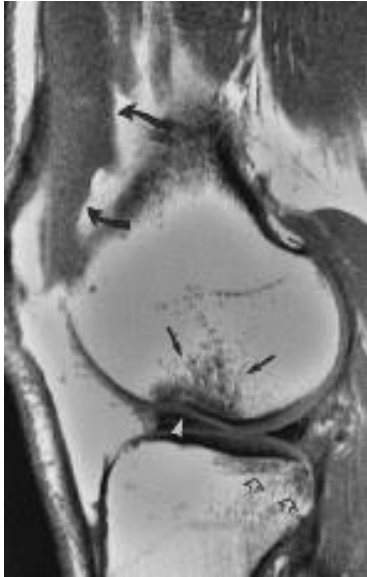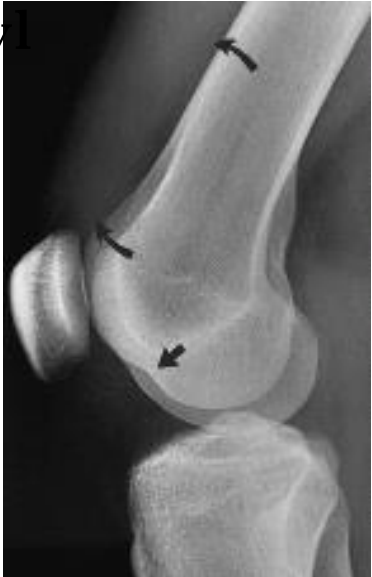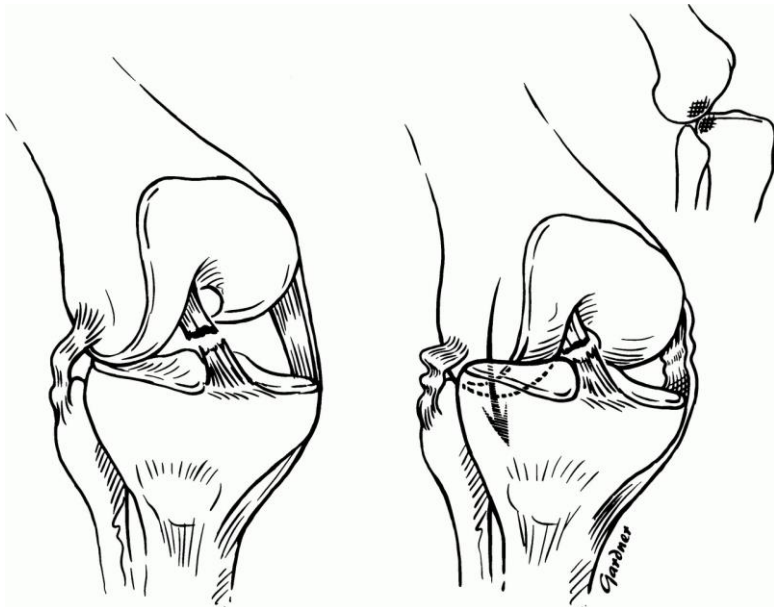
MRI	Echografie
Duur	Goedkoop
Veel informatie	Gefocused informatie
Statisch	Dynamisch
Afhankelijk van lokale situatie	Onafhankelijk van lokale situatie
Tijdsintensief	Tijdsbesparing
Patiëntonvriendelijk	Patiëntvriendelijk
Geen rol patiënt	Interactie /inzicht patiënt

KNIE LETSEL

Bekende stellingen:

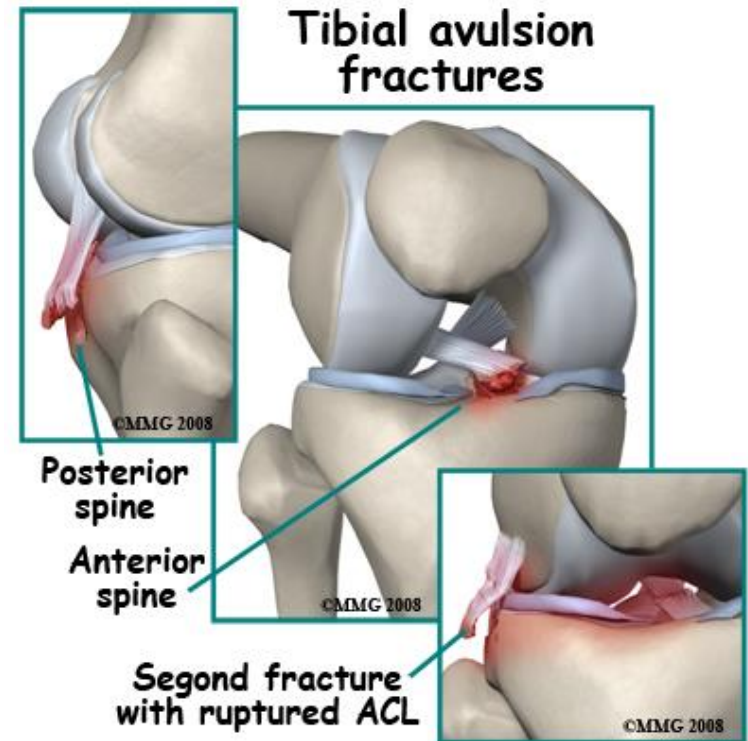
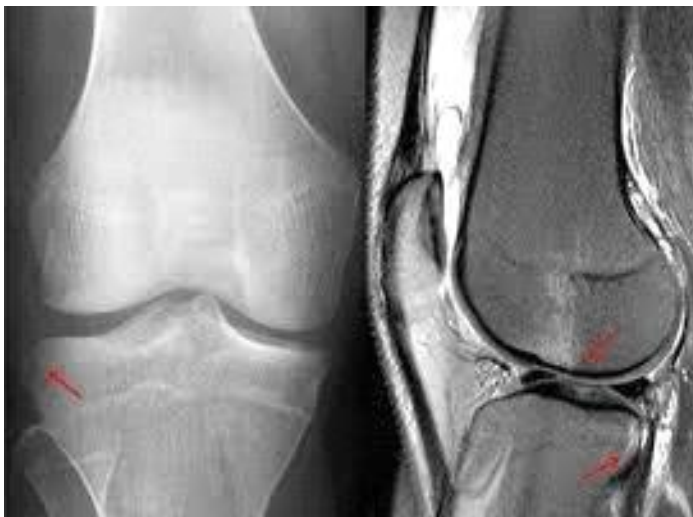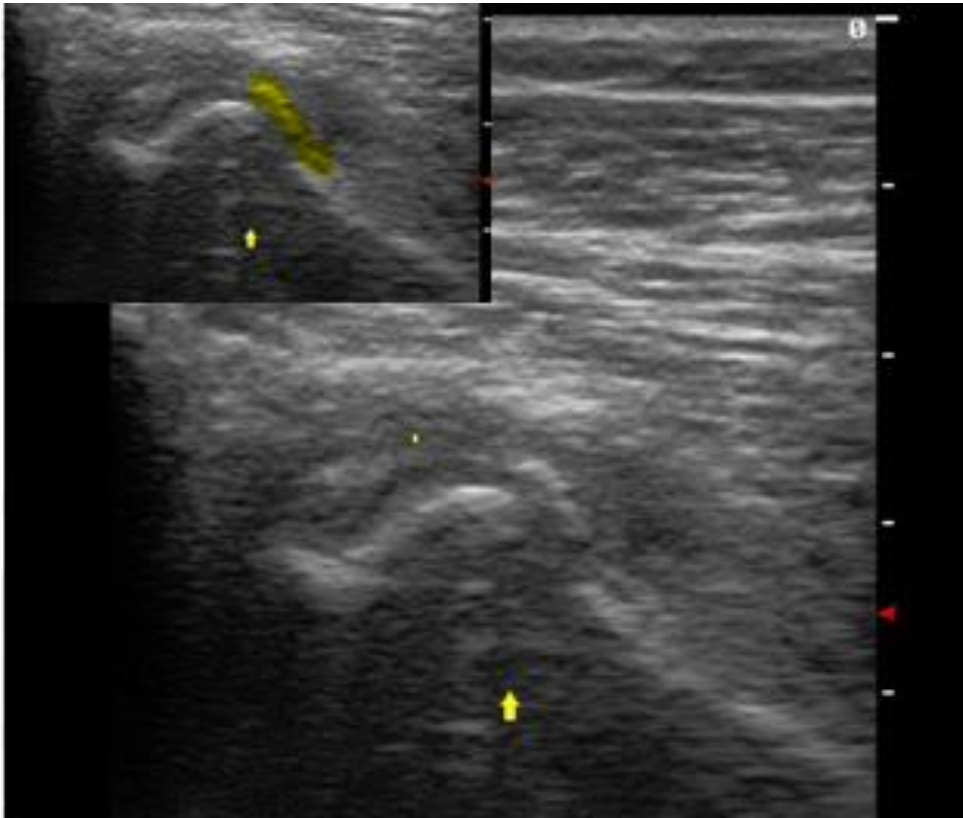
- Knie was te dik om foto te kunnen maken
- Op knie foto kan je bij zwelling geen afwijkingen zien
- Knie foto is niet zinvol bij sport letsels
- Als je er op kan staan is er geen foto nodig
- Als er in buitenland een foto gemaakt is dan zal het wel goed zijn

Indeuking laterale femurcondyl

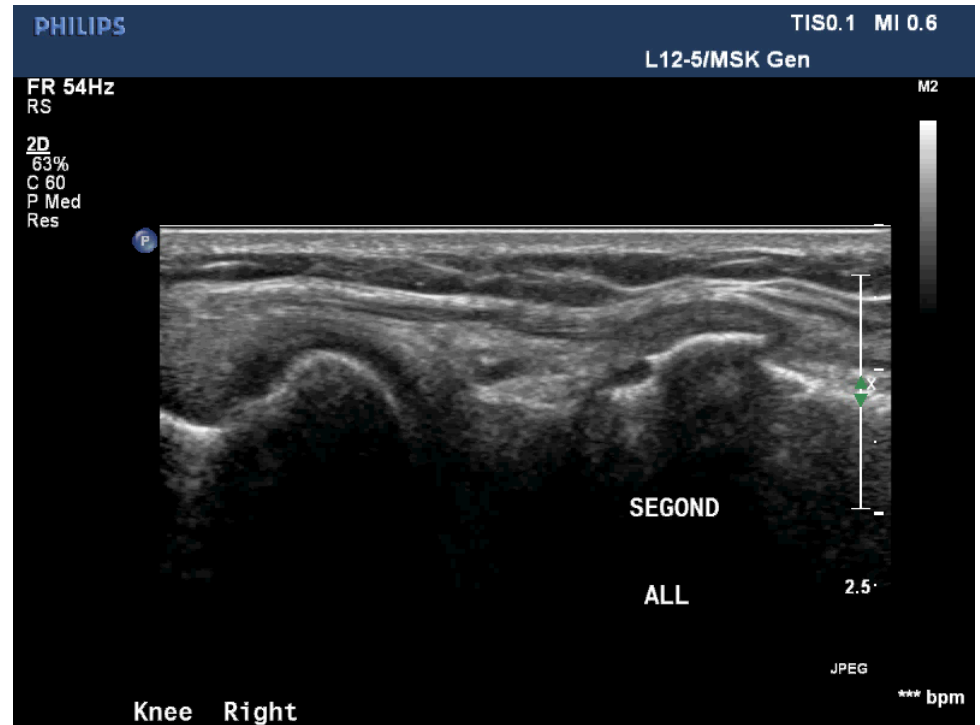
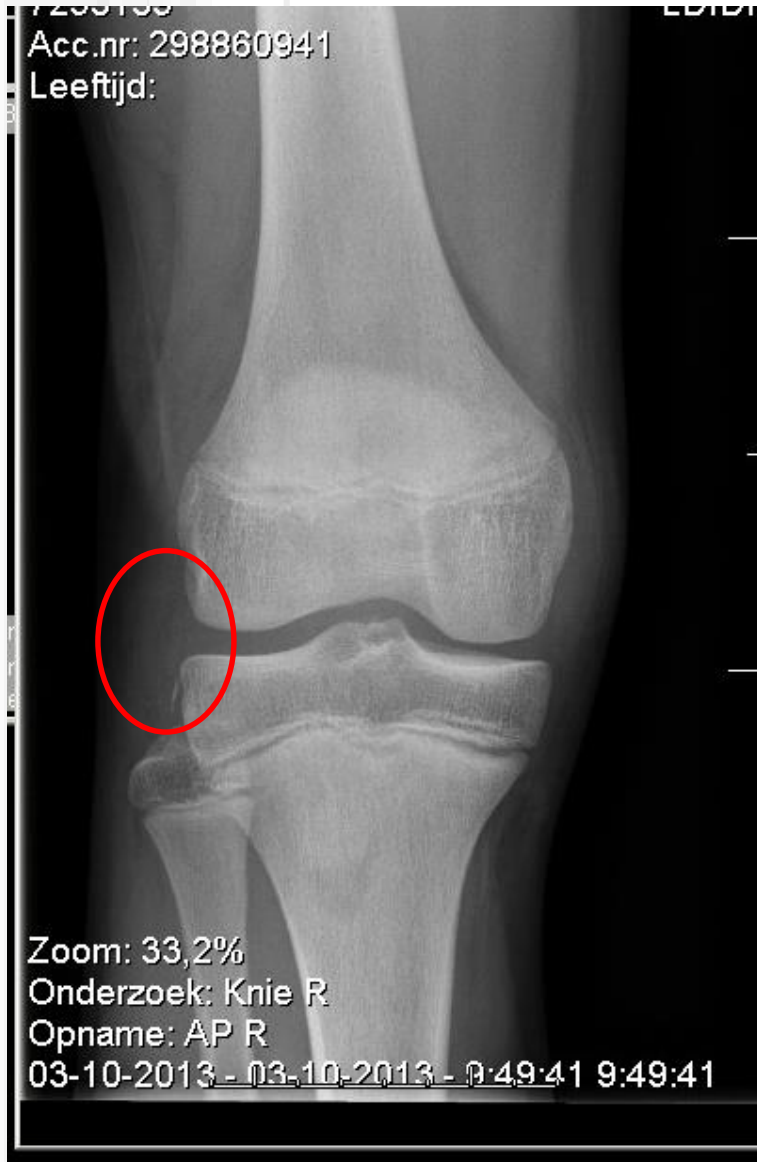

Botletsels

- Segond fractuur
- Tibia plateau lateraal posterior avulsie
- Indeking laterale femurcondyl

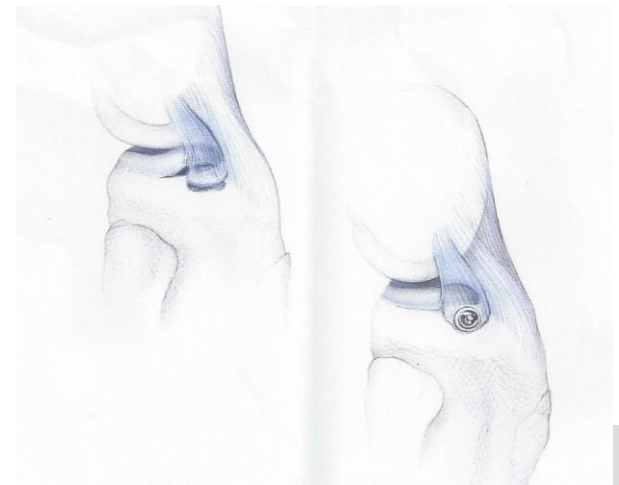


SEGOND FRACTUUR



BEELDVORMING SEGOND AVULSIE VOORSTE KRUISBAND

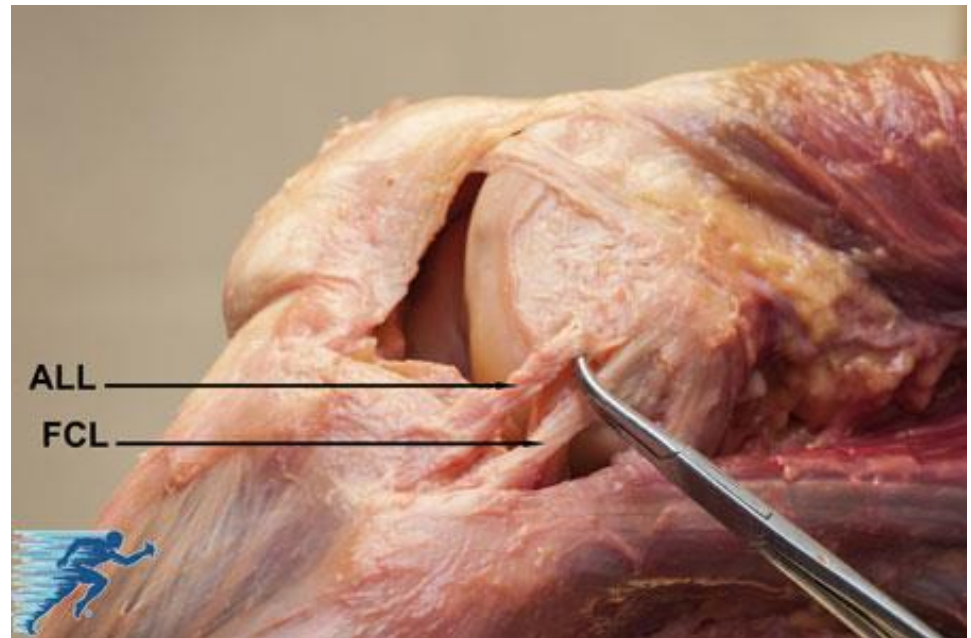
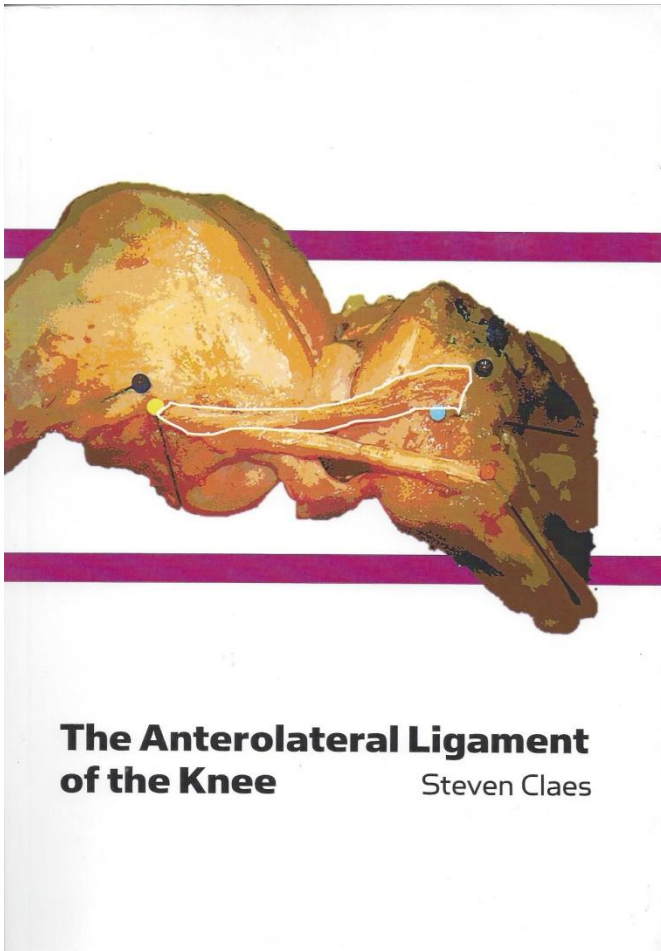
- Incidentie in MRI 3 % Resnick USA
- Incidentie in X ray Kohn D 9 %
- Incidentie in echografie rond 15-19 % (ICONE)
- Higher velocity trauma ?



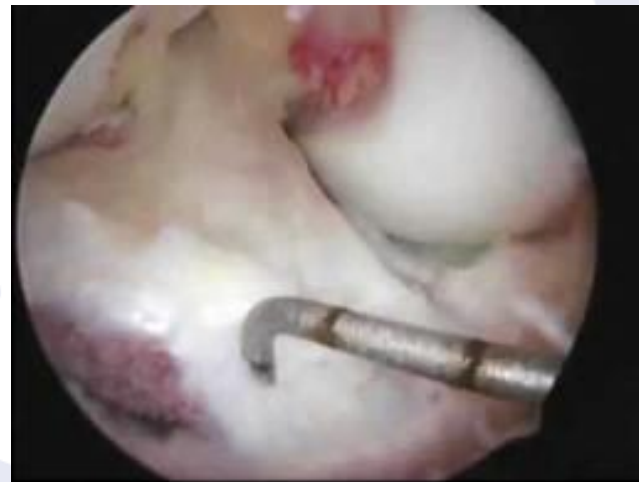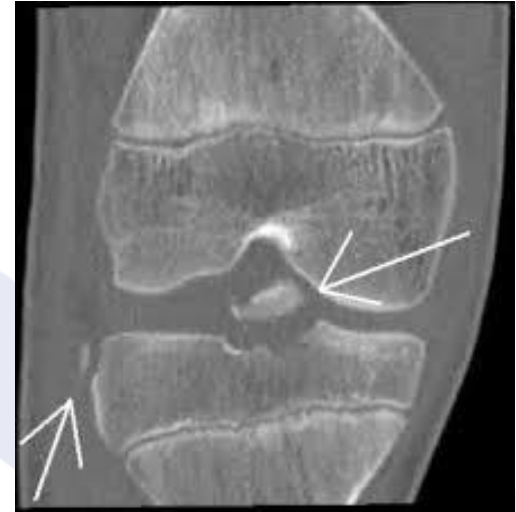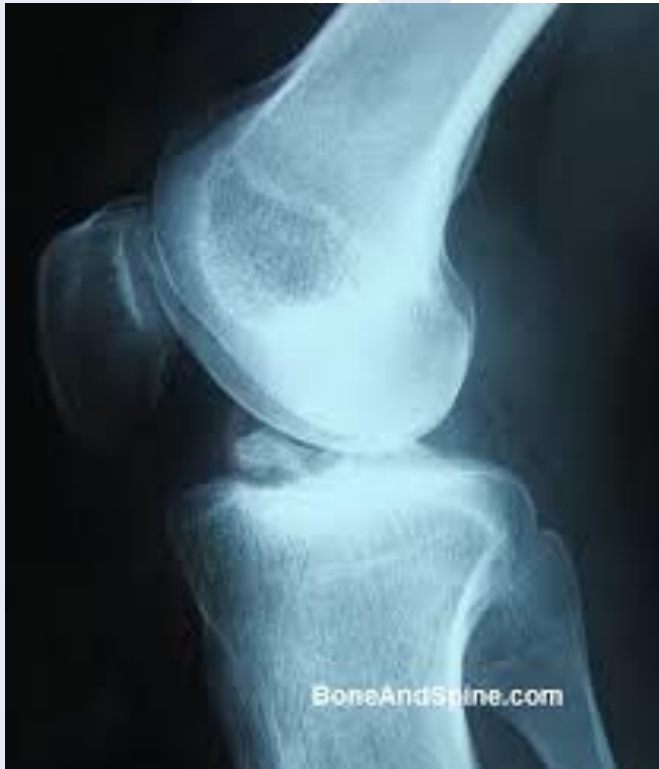HYPOTHESE

- Avulsie letsels wellicht zinvol om operatief terug te zetten
- Dezelfde behandeling wordt gebruikt voor het terugzetten van de avulsie # fibulakop en eminentia fractuur

ANTERO LATERAAL LIGAMENT ?



EMINENTIA FRACTUUR

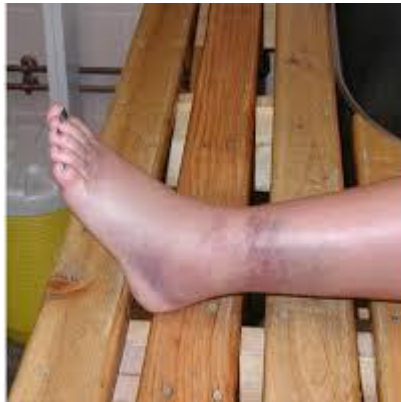
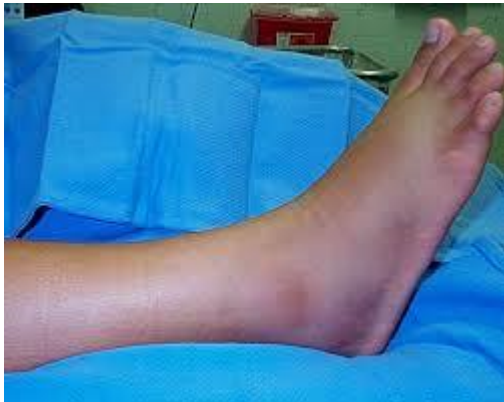
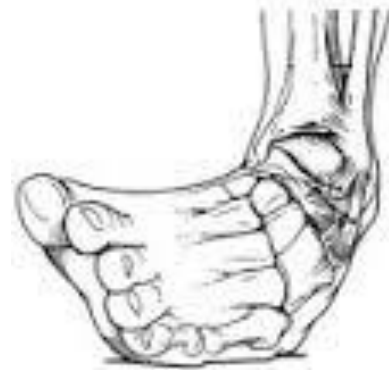CONCLUSIE KNIE LETSEL

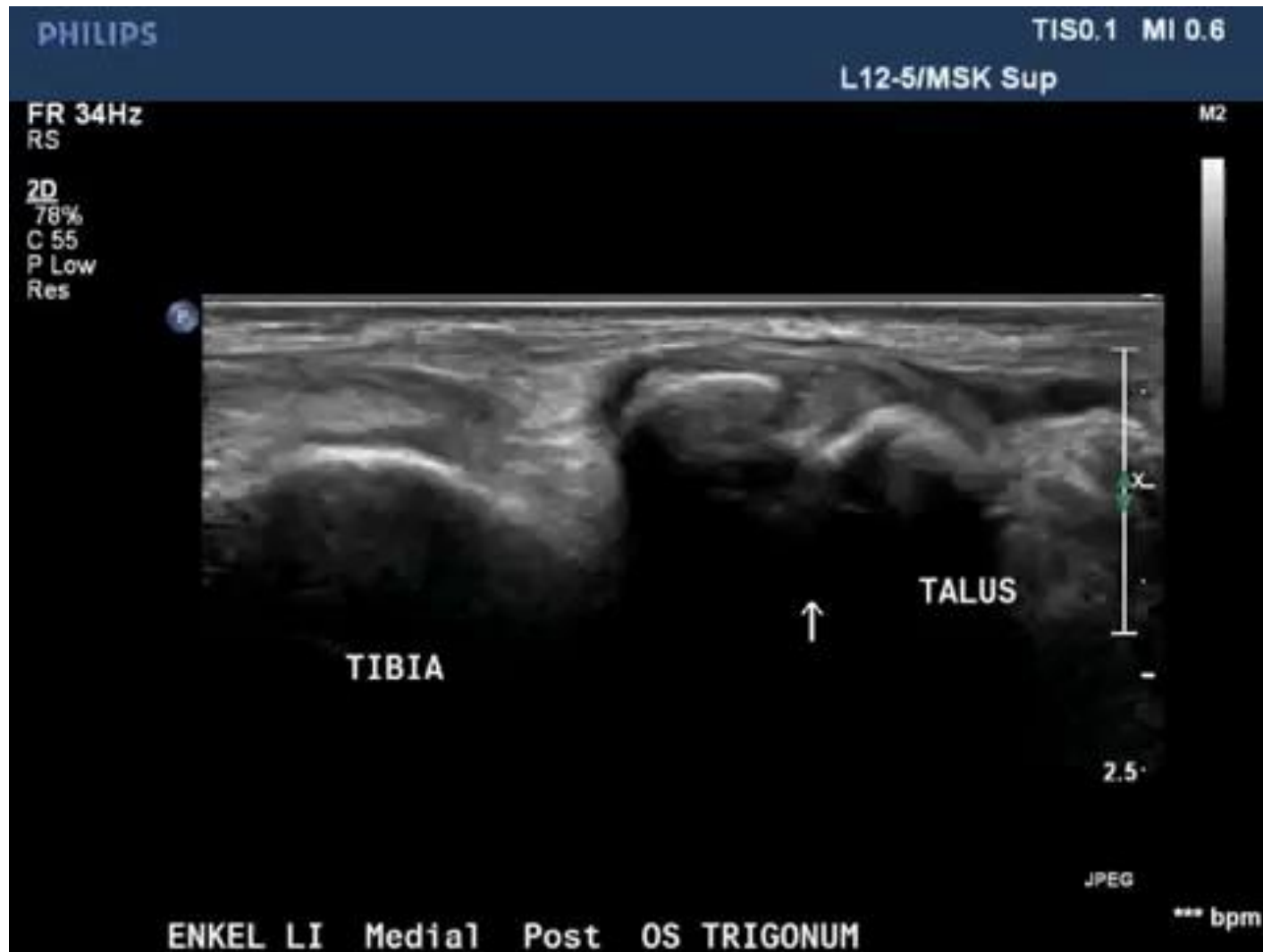- Bij specialistische verwijzing is aanvullende diagnostiek gewenst in eerste instantie met X en echografie
- Echografie is een nieuwe techniek voor meniscus en bandletsels
- MRI heeft in de meeste ziekenhuizen de voorkeur, maar wordt steeds meer selectief toegepast ivm de kosten

ENKEL LETSELS

- Enkelbanden
- Syndesmose letsels
- Fracturen / avulsies
- Kraakbeen letsels
- Voetwortel letsels

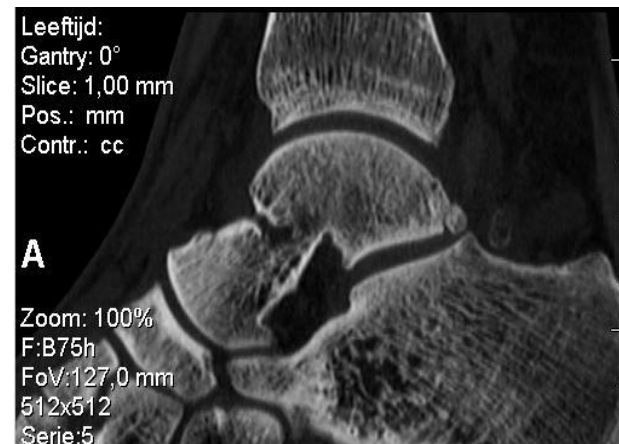
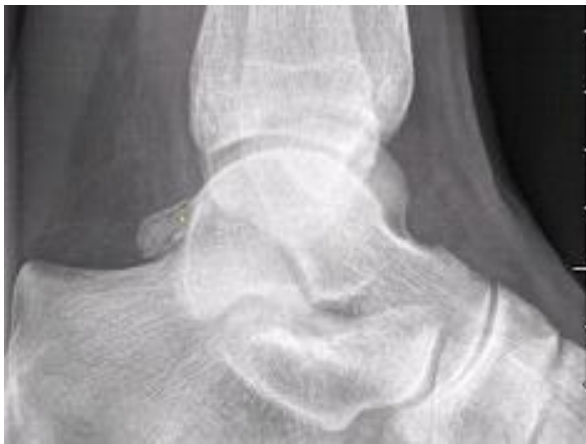

ENKEL LETSEL

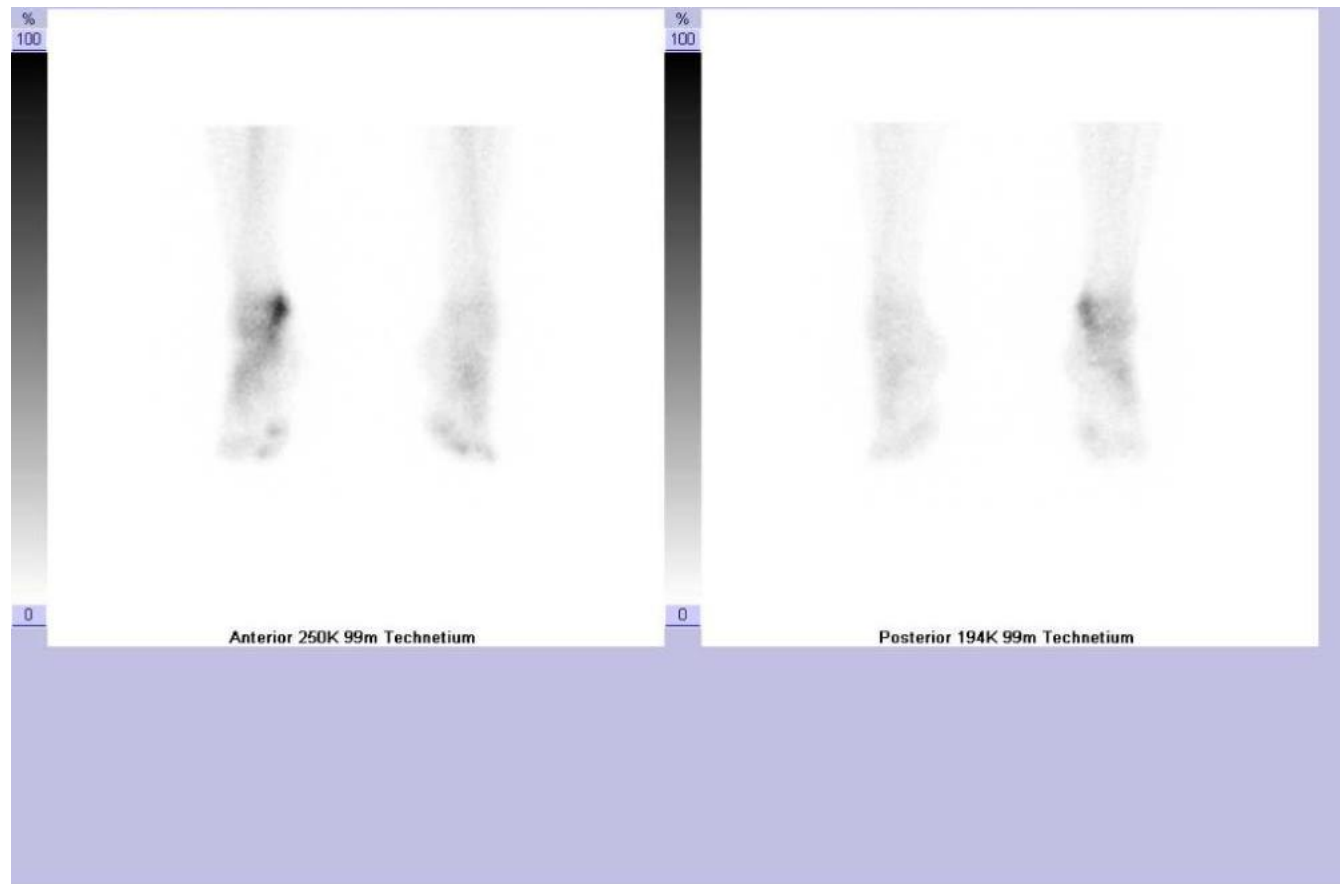


ENKEL

- X enkel voor achterwaarts en lateraal
- Echo enkel
- CT enkel
- MRI enkel
- Arthrografie enkel
- Spect CT
- Botscan

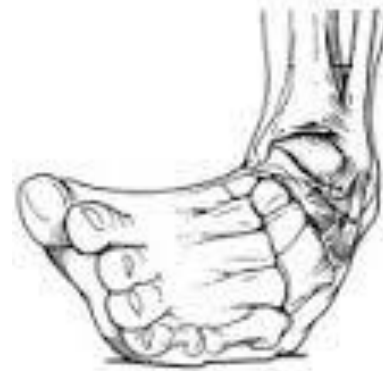

BOTSCAN

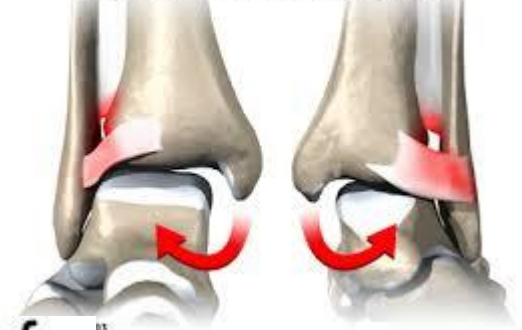

TRAUMA MECHANISME

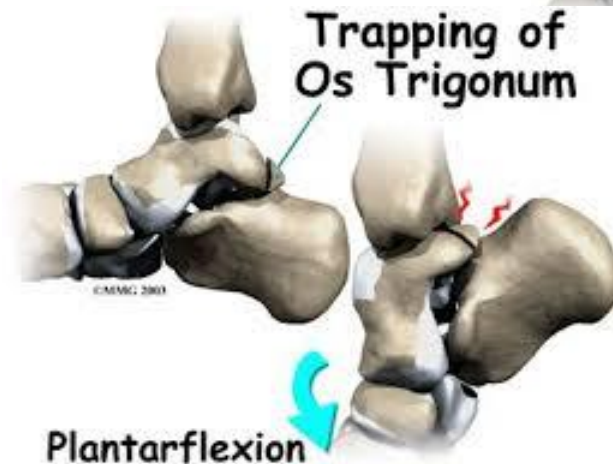- Inversie letsel
- Eversieletsel
- Overstrekking



Syndesmosis Injury

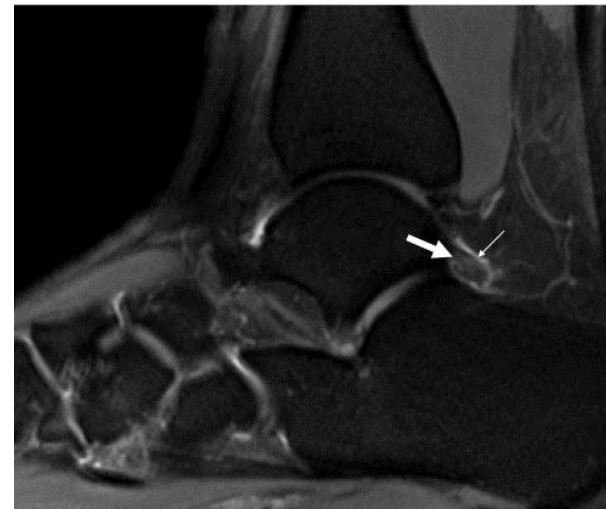
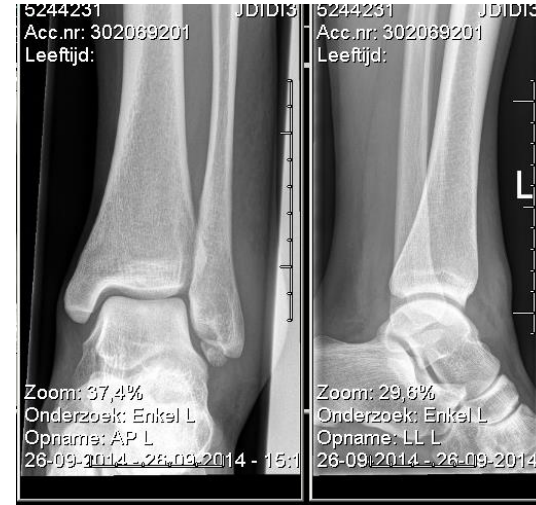
Trapping of Os Trigonum

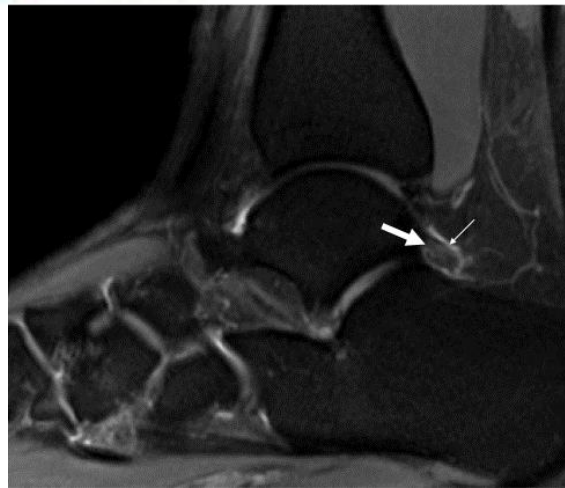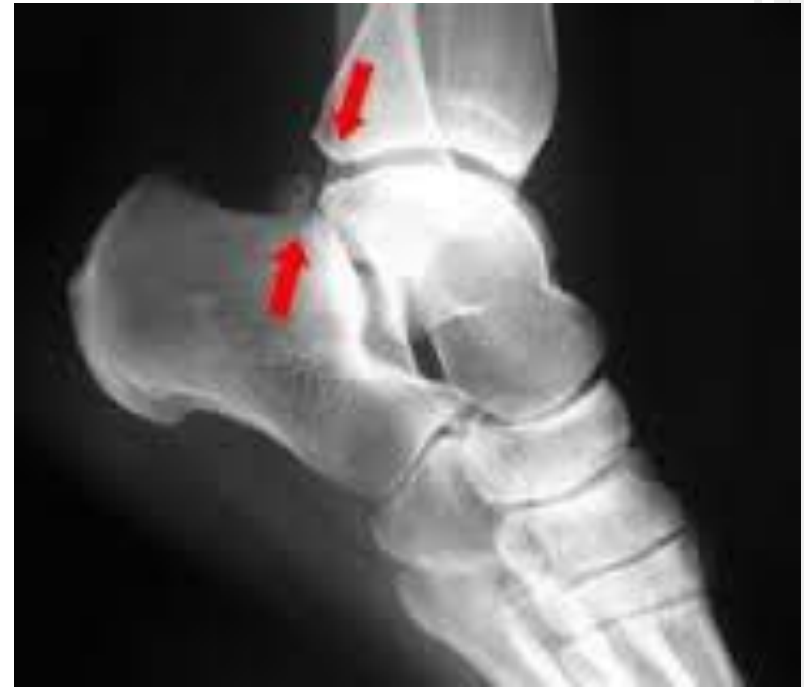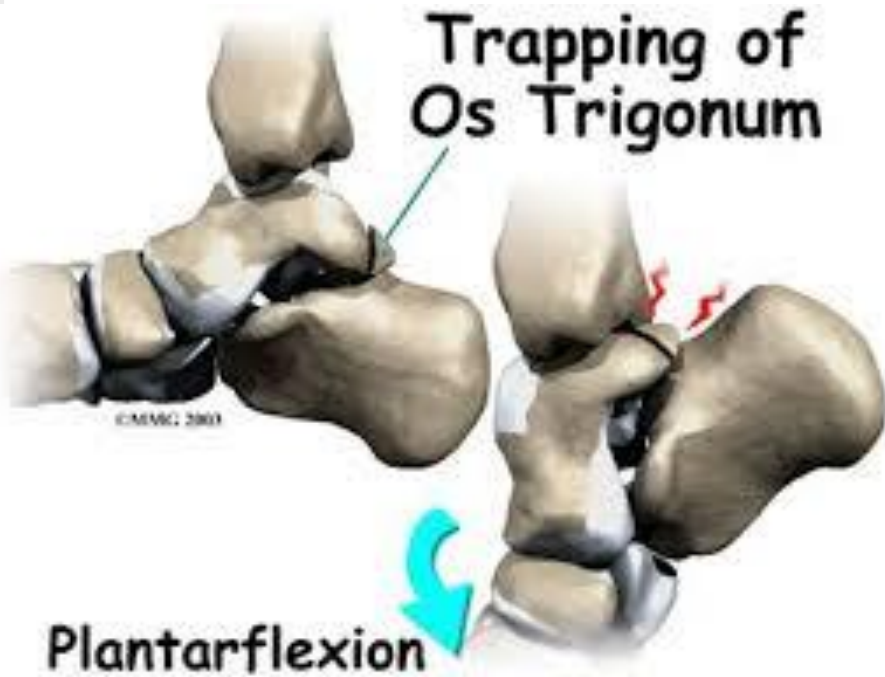


DIAGNOSTIEK

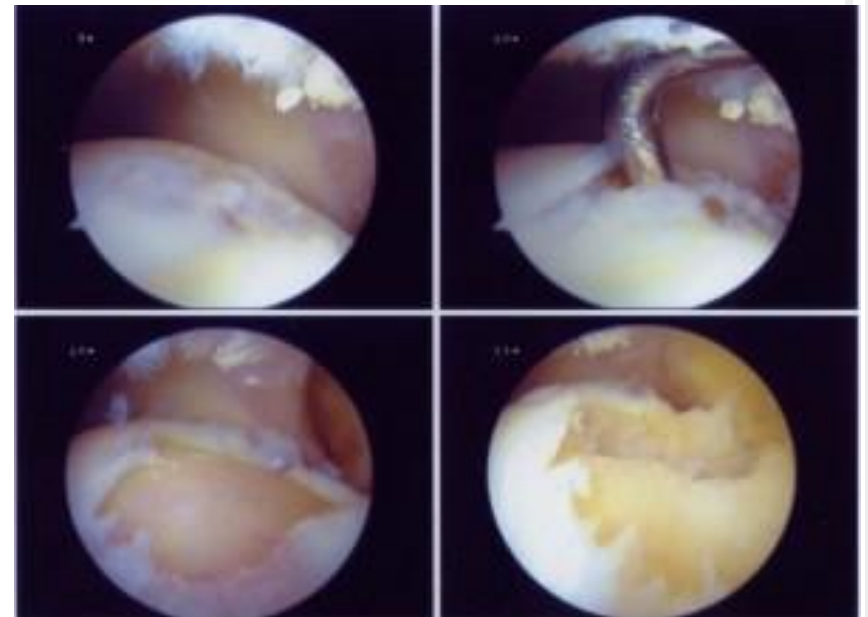
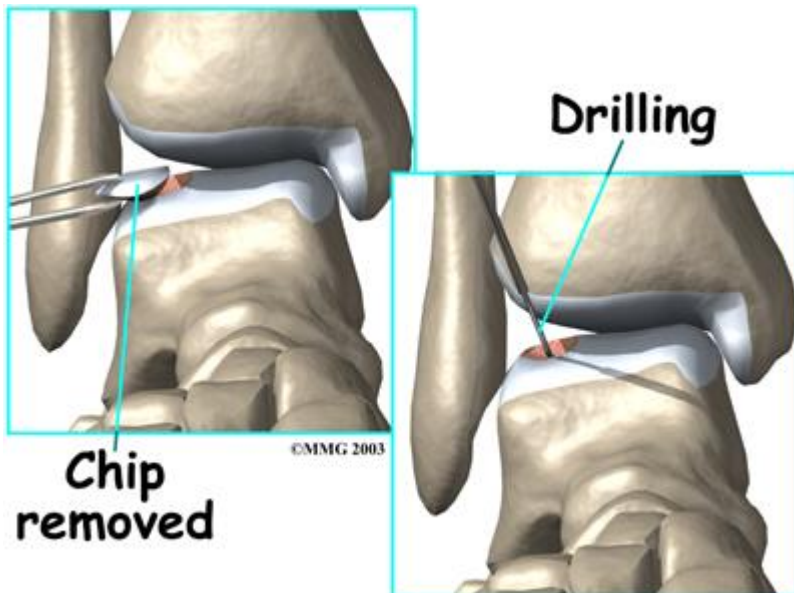
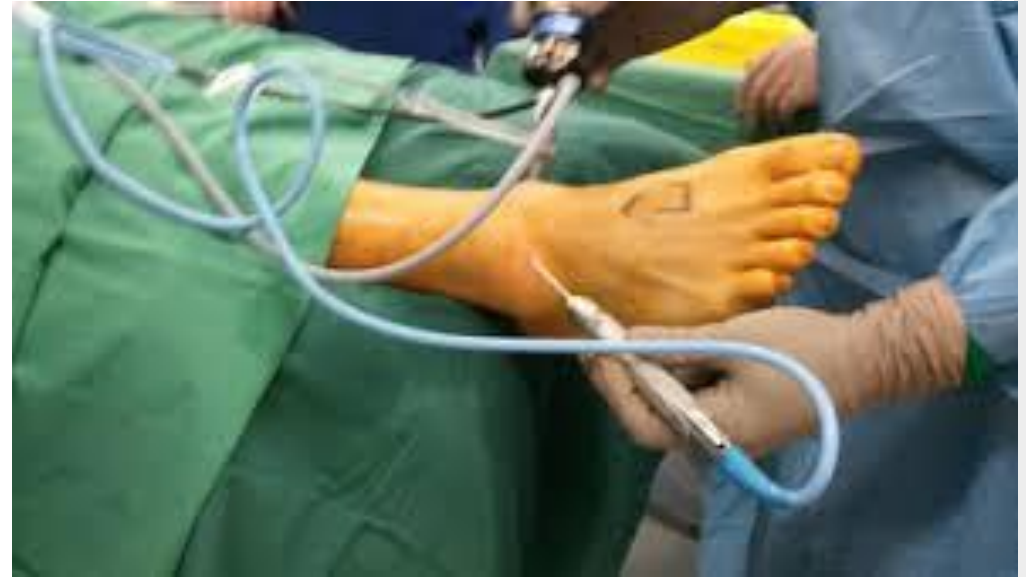- X enkel
- X voetwortel
- Vervolgonderzoeken
- Echografie
- CT scan
- Botscan
- MRI enkel

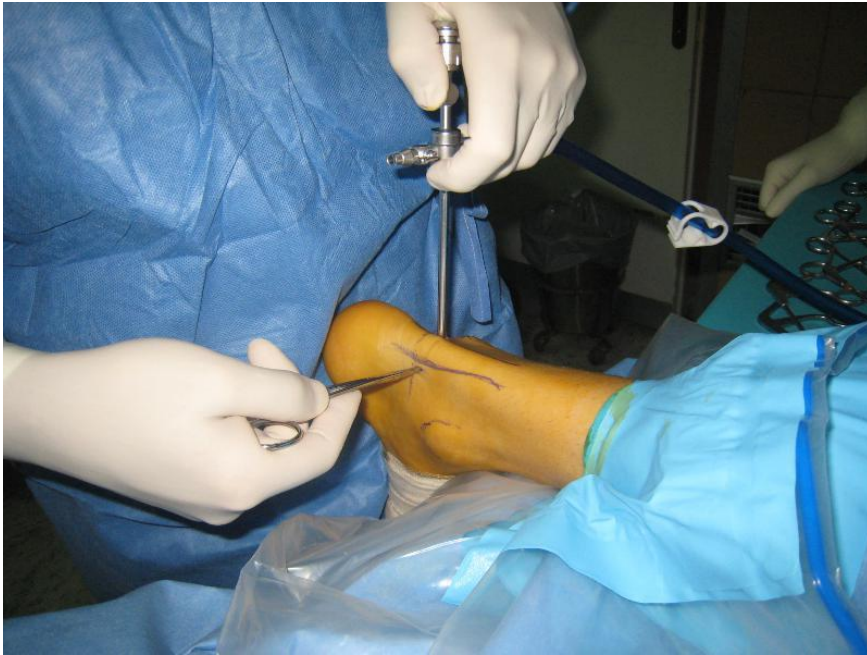

OS TRIGONUM LETSEL

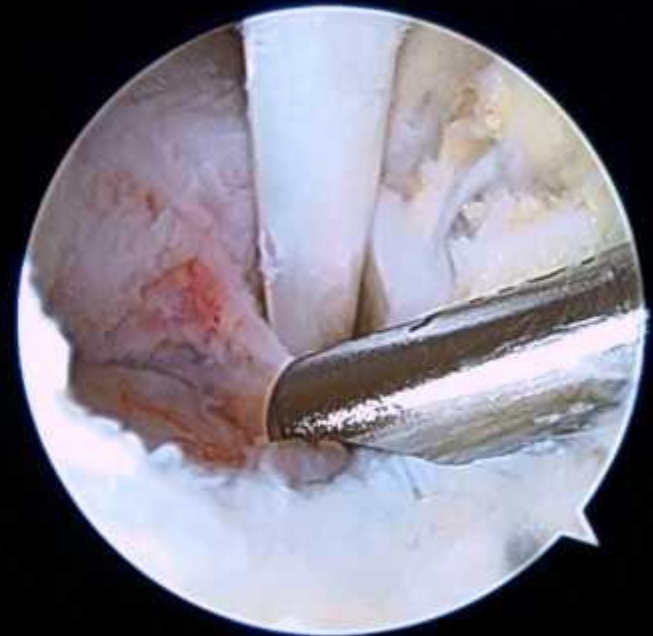
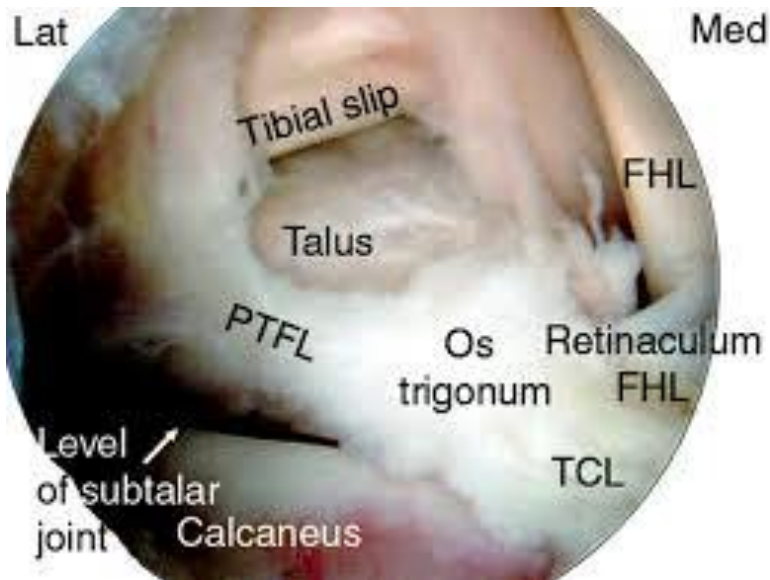


Enkel arthroscopie voorzijde





Enkel arthroscopie achterzijde




VOETBALLER VVV-VENLO

- *“Na lang tobben en vele behandelaars en behandelingen voor mijn blessure aan mijn achillespees ontdekte men bij ICONE binnen 15 minuten wat er met mij aan de hand was.”*
- Os trigonum



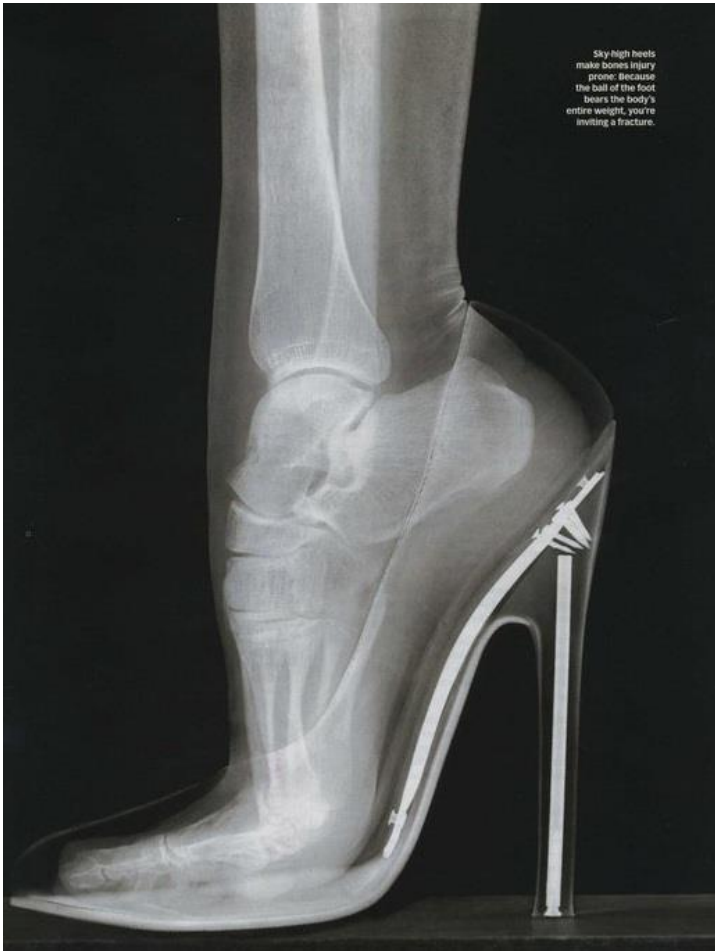ECHOGRAFIE OS TRIGONUM LETSEL



CONCLUSIE ENKELLETSELS

- Bij zwaardere letsels röntgenfoto
- Tape behandeling / fysio
- Bij aanhoudende klacht 4-6 wk echografie

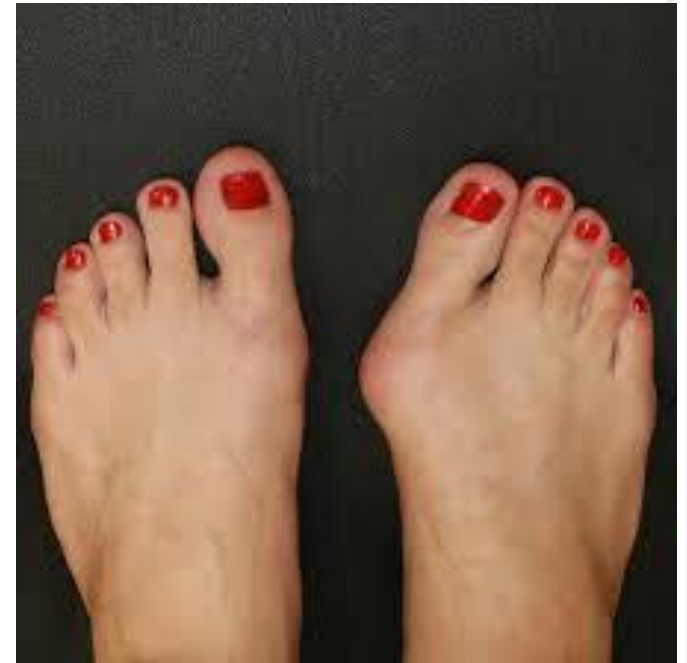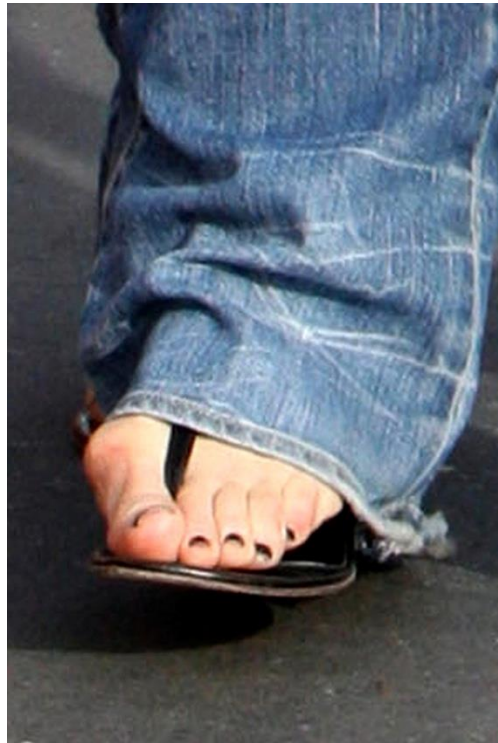HOGE HAKKEN , ECHT RISICO ?



Victoria Beckham binnenkort in rolstoel?

“Victoria Beckham zou een operatie moeten ondergaan om de knobbels op haar tenen te laten verdwijnen.

De schuld ligt natuurlijk bij haar duizelingwekkend hoge hakken. “



ORTHOPEDIE

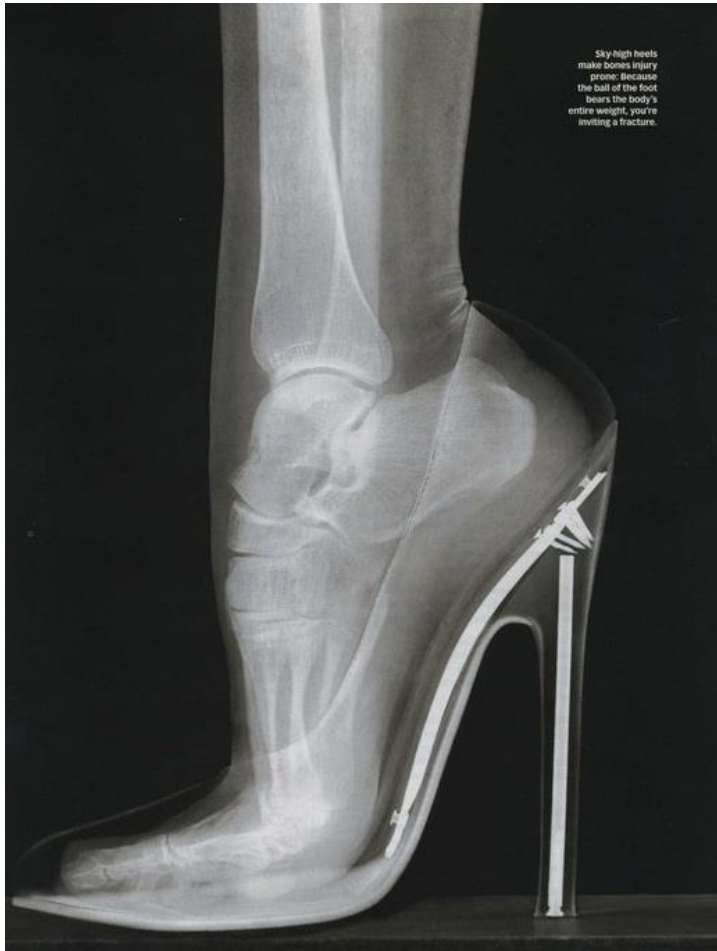- Jarenlang hoge hakken lopen > doorgezakte voor voet > hallux valgus > orthopedische ingrepen
- Wetenschappelijk bewijs ??
- Review article : enige correlatie, maar zwak en alleen bij dames die vrijwel constant hoge hakken dragen
- Pub Med maar 7 hits

HOGES HAKKEN VERGROTEN MOGELIJK BEHULPZAAMHEID INSTINCT VAN MAN

Als een vrouw hulp nodig heeft, kan zij misschien het beste hoge hakken dragen volgens onderzoek van de Universit  de Bretagne-Sud in Frankrijk. Hierbij is geobserveerd hoe behulpzaam mannen zijn tegenover vrouwen met hoge hakken en tegenover vrouwen met lage, meer comfortabele schoenen.



TRAUMA MECHANISME



DAILY MAIL 2010

The poll of 3,000 women found other injuries sustained in the name of fashion include broken ankles and twisted knees. But six in ten said they would grimace and continue to wear a pair of uncomfortable shoes if they were complimented on their footwear on a night out.

The nationwide study of women aged 18-65 also found that 89 per cent admitted uncomfortable shoes had ruined an evening. Only two per cent of women said they did not wear high heels.

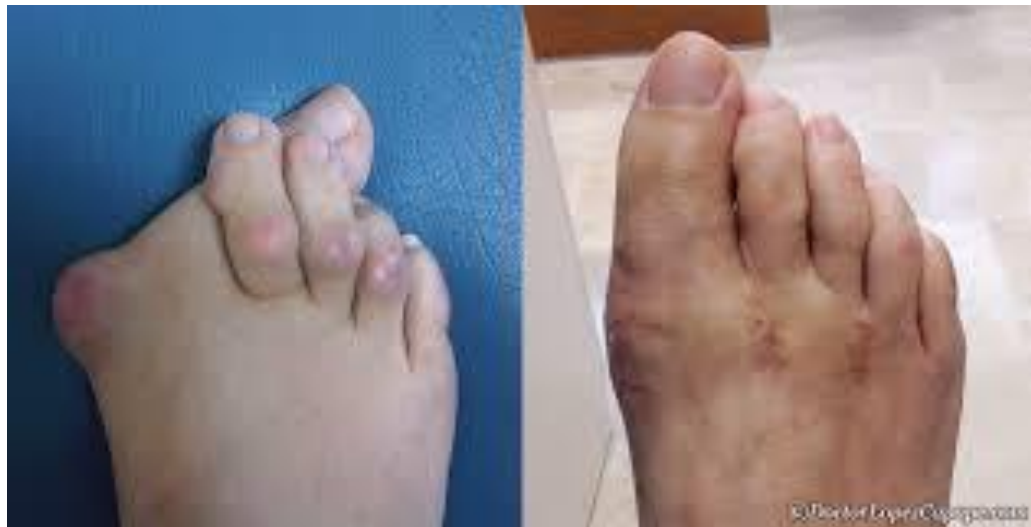
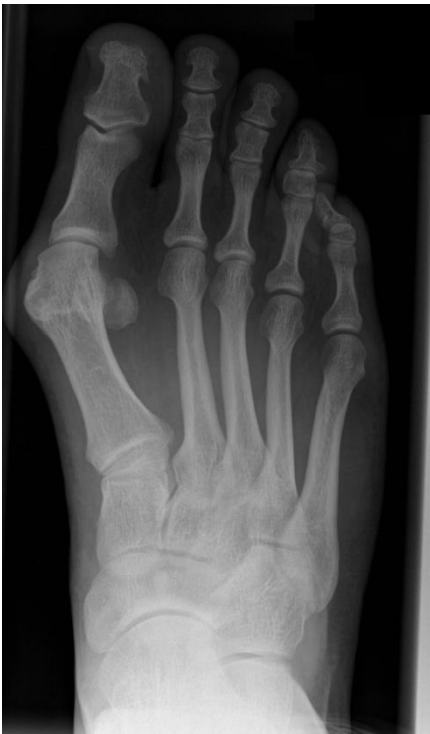
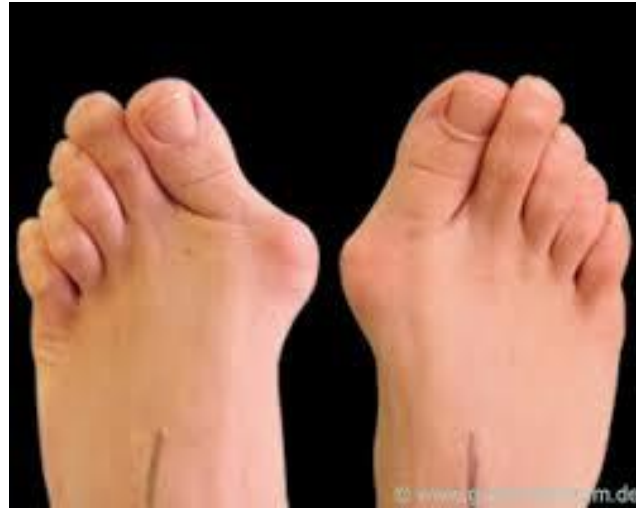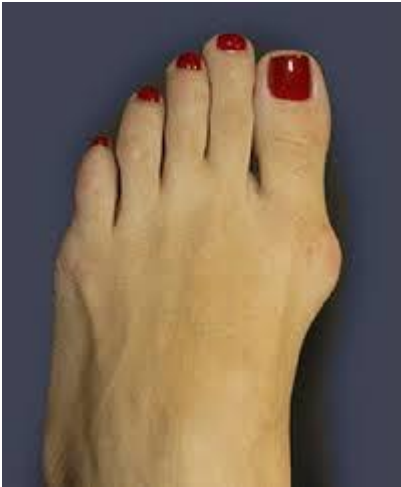2014 ARTIKEL ERFELIJKE FACTOREN HV KOREA

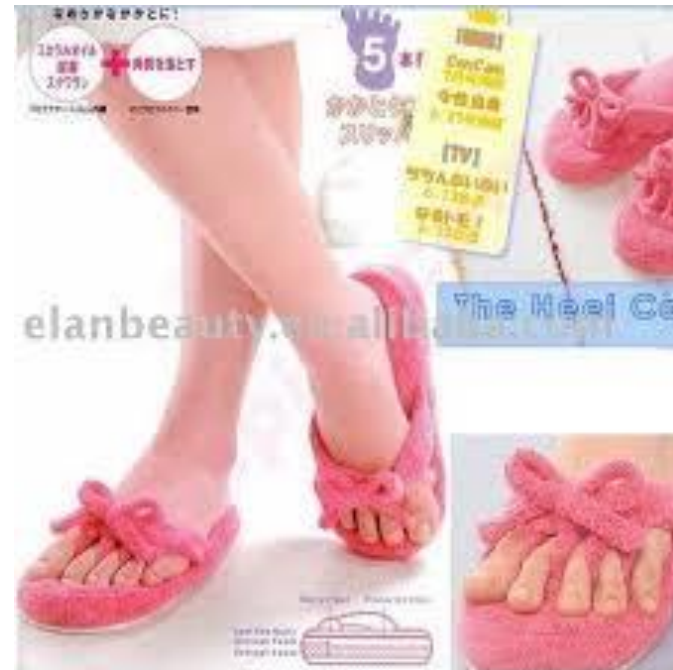- Erfelijke invloeden Hallux Valgus bij Koreanen: The Healthy Twin Study
- Chang-Hyung Lee et al.



HALLUX VALGUS



BETERE SCHOENEN ?



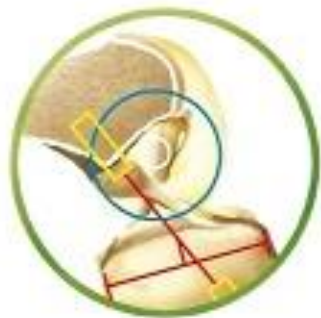VOOR- EN NADELEN HOGE HAKKEN

	voordeel	nadeel
○ Psychologie	+	
○ Traumatologie		+
○ Orthopaedie	?	?
○ Geen bewijs op orthopaedische gronden		
○ Weinig tot geen literatuur		
○ Veel napraterij		



EINDE





ICONE



NEDERLANDSE
ORTHOPAEDISCHE
VERENIGING | NOV

